第 89 回日本病理学会関東支部学術集会
第 141 回東京病理集談会

日時：2021 年 2 月 6 日（土）13：00～17：25

会場：Web 開催（Cisco Webex を使用）

当番世話人：東京医科歯科大学　分子病理検査学分野　沢辺元司

【スケジュール】

11:00～12:00	幹事会
13:00～13:05	開会挨拶
13:05～14:05	特別講演①
14:05～14:45	一般演題 1･2
14:45～15:05	休憩
15:05～15:20	幹事会報告
15:20～16:00	一般演題 3･4
16:00～17:00	特別講演②
17:00～17:20	ミニレクチャー
17:20～17:25	閉会挨拶

【参加される方へ】
参加費：無料
Webex のミーティングリンク、ミーティング番号、パスワードは関東支部のメールリストを使用して、メールでお知らせします。参加希望でメールが届かない場合は、jspkanto-office@umin.ac.jp までお知らせください。

【参加証/受講証入手方法】
パスワード付きの参加証、受講証の PDF ファイルを関東支部のホームページに作り、ダウンロードできるようにする予定です。パスワードは学術集会中にお知らせします。

【幹事会】
11:00～12:00　Web 開催（Cisco Webex を使用）

【一般演題の演者の方へ】
講演は発表 15 分、討議 5 分を目安といたします。

【事務局】
東京医科歯科大学 医歯学総合研究科 分子病理検査学分野
副島友利恵・佐々木仁美
電話　03-5803-5375/5370（直通）
Email: soejima.mp@tmd.ac.jp, hitomi.mp@tmd.ac.jp

【プログラム】

12:00　　受付開始

13:00～13:05　　開会挨拶　世話人　沢辺元司（東京医科歯科大学 分子病理検査学分野）

13:05～14:05　　特別講演１　「内視鏡切除された消化管腫瘍の病理診断－内視鏡切除検体を観察するときに知っておくと役立つ基礎知識－」
座長：伴　慎一（獨協医科大学埼玉医療センター 病理診断科）
演者：新井冨生（東京都健康長寿医療センター 病理診断科）

14:05～14:45　　一般演題 1･2

1. 「子宮体癌が疑われ、子宮摘出検体にて乳癌の転移と診断された１症例」
座長：井下尚子（東京都健康長寿医療センター 病理診断科）
演者：櫻井うらら（武蔵野赤十字病院・病理診断科）他

2. 「高度僧帽弁輪石灰化による心嚢内腔面の潰瘍形成から心タンポナーデが引き起こされた１剖検例」
座長：羽尾裕之（日本大学 人体病理学分野）
演者：松木裕子（東京医科歯科大学 包括病理学分野）他

14:45～15:05　　休憩

15:05～15:20　　幹事会報告

15:20～16:00　　一般演題 3･4

3. 「Establishment of oral and maxillofacial tumor data repository in AI assisted `Luigi system`」
座長：石川文隆（埼玉県立がんセンター 病理診断科）
演者：Sujata Sakha（東京医科歯科大学 分子病理検査学分野）他

4. 「冠動脈における薬剤溶出性ステント留置後の組織反応の検討　－ステントの改良による病理組織像の変化－」
座長：常深あきさ（広尾病院 検査・輸血科）
演者：右田　卓（日本大学医学部 人体病理学講座）他

16:00～17:00　　特別講演２　「ゲノム医療と病理診断」
座長：倉田盛人（東京医科歯科大学 包括病理学分野）
演者：桑田 健（国立がん研究センター東病院 遺伝子診療部）

17:00～17:20　　ミニレクチャー　「心臓刺激伝導系検索の Tips」
座長：大橋健一（東京医科歯科大学 人体病理学分野）
演者：沢辺元司（東京医科歯科大学 分子病理検査学分野）

17:20～17:25　　閉会挨拶　大橋健一（東京医科歯科大学 人体病理学分野）

【抄録】

◆特別講演 1

「内視鏡切除された消化管腫瘍の病理診断－内視鏡切除検体を観察するときに知っておくと役立つ基礎知識－」

新井冨生
東京都健康長寿医療センター 病理診断科

内視鏡技術の発達により，食道，食道胃接合部，胃，大腸の早期癌が内視鏡切除される症例が増加しつつある．今までに内視鏡切除例における病理組織検体の取り扱い方や病理診断に関し，それぞれの取扱い規約や病理診断アトラスなどに詳細な記述がなされている．しかし，規約には評価項目とその評価法についての記述はあるものの，実際にどのような根拠に基づいているのか，評価した区分はどの程度の意義があるのかについての記述は少ない．そこで，日常診療において内視鏡切除検体を観察するときに役立つ基礎知識を解説する．

食道扁平上皮癌では，切り出し時にルゴール染色を実施し，病変（不染帯，淡染帯）を描出してから切り出すとよい．食道扁平上皮癌では大部分が pT1a-LPM までの浸潤であってもごく一部により深部に浸潤する像を見出すことがあるので，効率よく検出するために 2～3mm の間隔での切り出しが必須である．pT1-MM に達するとリンパ節転移率が増加するので，壁深達度の判断は慎重に行うべきである．

食道胃接合部癌（腺癌）の診断においては，食道胃接合部の同定が最も重要である．外科的切除検体と異なり，内視鏡切除検体では検体の肉眼的な形から食道胃接合部を同定することは困難である．そこで，食道と同定できる 4 つの組織学的指標（粘膜筋板の二重化，固有食道腺とその導管，扁平上皮島，柵状血管）と胃と同定できる指標（萎縮のみられない胃底腺）を用いて食道胃接合部と言える領域を狭めていき同定するとよい．食道胃接合部癌の治癒切除は 65%と比較的低率であるが，これは食道腺癌の側方断端および壁深達度を術前に正確に診断することが困難なためである．リンパ節転移のリスク因子として，低分化腺癌の併存，腫瘍径 20mm 以上，脈管侵襲が知られている．

胃癌が好発する 60 歳以上の年齢群では早期癌の 90%以上が分化型癌優位であるので，高齢者の早期胃癌は内視鏡治療の対象となりうる．その中で，分化型癌と未分化型癌が混在する「組織混在型癌」がみられる．未分化型優位の早期癌は治療前に粘膜下浸潤，潰瘍瘢痕などの評価がしばしば困難であり，純粋な分化型癌に比べ追加切除の可能性が高い．

大腸癌のうち，粘膜下層への浸潤を認める pT1 大腸癌のリンパ節転移率は約 16%とされ，リンパ管侵襲，簇出，中分化・低分化成分が有意なリンパ節転移のリスク因子である．切除断端に関しては，水平方向断端と垂直方向断端では臨床的意義が異なる．水平方向断端陽性となる成分は腺腫あるいは粘膜内癌であることがほとんどであり，遺残・再発をきたしても患者の生命予後への影響はそれほど大きくない．一方，垂直断端陽性は断端に残された癌組織が浸潤癌成分であるので，転移・再発をより慎重に評価する必要がある．

◆特別講演 2
「ゲノム医療と病理診断」

桑田 健
（国立がん研究センター東病院 遺伝子診療部）

薬事承認されたがんゲノムプロファイリング(CGP)検査（OncoGuide NCC オンコパネルと FoundationOne CDx）は、全国のがんゲノム医療中核拠点病院・拠点病院・連携病院（各 12,33,161 施設）で実施される。検査結果は、臨床医、複数の病理医、薬剤師、遺伝専門家など多職種から構成されるエキスパートパネル(EP)で評価され、適応外使用や開発中薬剤を含めた臨床試験などが検討されたのちに、患者に返却される。

このような背景の中、「EP 等で卓越した知識のもと助言等が可能な能力の優れた専門の分子病理医を認定すること」を目的とし、日本病理学会は 2019 年５月に分子病理専門医制度を設けた。ただし現状では EP が開催される中核拠点・拠点病院（関東 1 都 6 県で 15 施設）に所属し、自施設で EP 前後を含めた CGP 検査体制を経験できる病理医は限られると考えられる。

本講演では、一般的な CGP 検査の流れと、その理解のために必要な背景事項について解説する。Liquid Biopsy やがん全ゲノム解析計画などを今後のがんゲノム医療に関する予想や、分子病理医の関わりについても述べてみたい。

◆ミニレクチャー
「心臓刺激伝導系検索の Tips」

沢辺元司
東京医科歯科大学 分子病理検査学分野

病理解剖において刺激伝導系異常による不整脈が疑われるときには洞房結節、房室結節系の切出しが必要である。しかし、特に房室結節は解剖学的に複雑な部分に位置するために、切出しが難しく感じられる事がある。ミニレクチャーでは、洞房結節、房室結節の検索の tips について述べる。まず、洞房結節についてであるが、洞房結節は右心耳の後方で右房から上大静脈(SVC)に移行する部位に存在する。20-30 mm と長い細長い構造物であるので、それに対して直角に切り出す事が肝要である（図 A）。その際に上方の頂部(apex)を含める。組織学的に洞房結節の中心付近に洞房結節動脈が貫通している。房室結節の切出しでは心室中隔膜様部（図 C）の下部にヒス束が中心線維体を貫通しているので、ここを中心に切り出すと良い。心室中隔膜様部は薄い膜様物なので、右心側にライトを持ってくれば簡単に同定出来る。膜様部は左室側では大動脈右冠尖(RCC)、無冠尖(NCC)、僧帽弁前尖(AML)で囲まれている（図 B）。RCC と AML は線維性に連続しており僧帽弁輪の一部を形成する。膜様部の右心側では膜様部を三尖弁中隔尖(STL)が横切っており上部では右房、下部では右室に面している。標本作製にあたっては心房中隔前方から膜様部を含めて切り出す（図 D, E）。後方から見た場合の断面を図 F に示す。解剖学的に複雑なために必ず写真撮影し主な構造物を同定しておく。心臓内腔の拡張などにより変形するので要注意である。組織学的にはヒス束の同定が一番簡単である。房室結節動脈は細く洞房結節動脈ほど明瞭でない。

以上、適切な切出しが行われれば、洞房結節、房室結節の解剖学的同定は難しくない。正常心で何回か切り出せばコツが得られる。

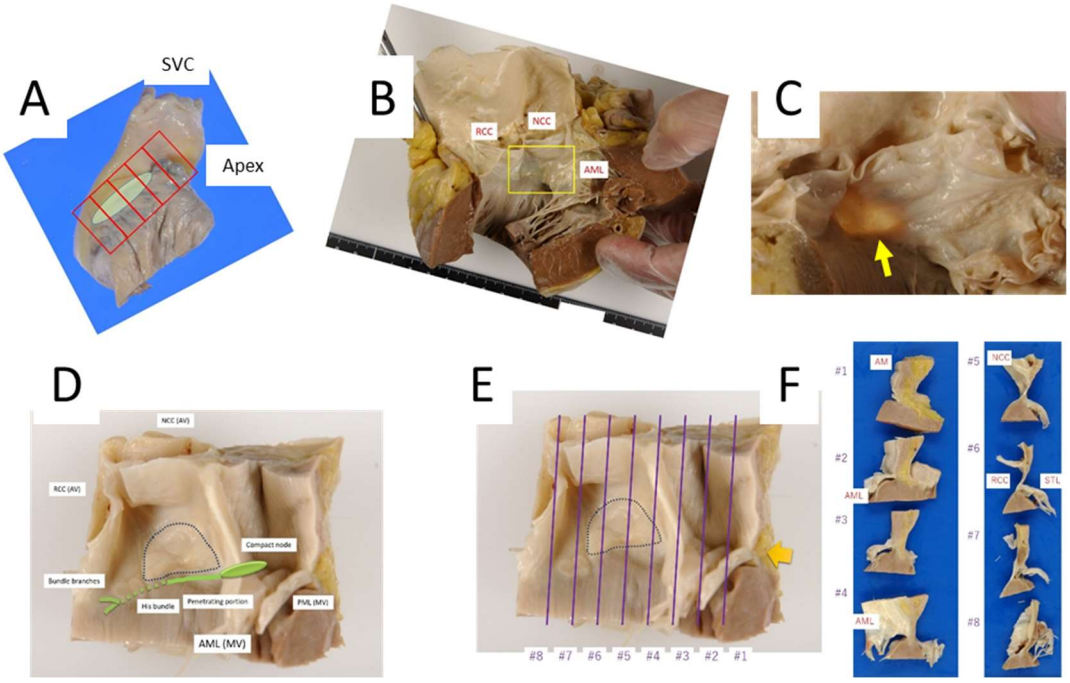

◆一般演題

1. 子宮体癌が疑われ、子宮摘出検体にて乳癌の転移と診断された１症例

櫻井うらら[1]、矢内雅恵[1]、瀧和 博[1]、塚本可奈子[2]、梅澤 聡[2]
武蔵野赤十字病院　[1]病理部、[2]産婦人科

［症例］60 歳台、女性。子宮頸管ポリープ切除検体で腺癌と診断され当院受診。MRI 検査にて内膜のびまん性肥厚を認め、子宮体癌疑いで生検を試行。組織学的に小型の融合腺管状、髄様増殖を示す腺癌を認め、一部は胞体内腺腔を有し、免疫染色にて TP53 および p16 陽性、ER 陰性を示し、漿液性癌あるいは低分化な粘液性癌と診断。子宮摘出、両側付属器切除術を施行。組織学的に内膜に胞体内腺腔を有する腫瘍細胞がシート状増殖を示し、免疫染色にて GCDFP-15 陽性であり、乳癌の子宮転移と診断。精査にて左乳房に腫瘤を認め、生検にて浸潤性小葉癌と診断された。［考察］浸潤性小葉癌は子宮転移をきたす他臓器(女性生殖器除く)癌の最多を占め、内膜に肉腫様のシート状増殖を示す。本症例は管状成分を認め生検時には子宮原発の腺癌と診断されたが、子宮原発の腺癌として非典型的な所見を示す場合、他臓器癌の転移を想起することが重要と考えられた。

2. 高度僧帽弁輪石灰化による心嚢内腔面の潰瘍形成から心タンポナーデが引き起こされた１剖検例

松木裕子[1]、國枝純子[1]、小林大輔[2]、川田大介[3]、齋田幸久[4]、伊藤 崇[2]、山本くらら[2]、沢辺元司[5]
東京医科歯科大学　[1]包括病理学分野、[2]人体病理学分野、[3]膠原病・リウマチ内科、[4]放射線科、[5]分子病理検査学分野

症例は 70 代女性。死亡 2 ヶ月前にめまい、嘔気を主訴に当院へ救急搬送となった。貧血に加え末梢血 EBV-PCR 陽性にて、EBV 関連血球貪食症候群の診断にてステロイド治療を開始した。入院時より僧帽弁の石灰化および心嚢水・胸水貯留が指摘されていた。血球貪食症候群は改善に向かうも、体位交換時に頻拍が出現した直後に心肺停止となり死亡した。剖検にて、僧帽弁には壁内にも及ぶ高度な石灰化が全周性に認められた。特に後壁側ではほぼ貫壁性の石灰化が見られ、その心外膜面は潰瘍化していた。この部分に対応する心嚢内腔面にも潰瘍形成があり、この部位からの出血により心タンポナーデの状態となっていた。剖検時骨髄で EBV 陽性細胞は見られず、血球貪食像も明らかではなかった。高度の僧帽弁輪石灰化に起因する心タンポナーデは我々の検索した限り報告がなく、希少例として供覧に付したい

3. Establishment of oral and maxillofacial tumor data repository in AI assisted `Luigi system`

Sujata Sakha[1], Daisuke Komura[3], Kei Sakamoto[2], Tohru Ikeda[2], Motoji Sawabe[1], Shumpei Ishikawa[3]

Depts. [1]Molecular Pathology and [2]Oral Pathology, Tokyo Medical and Dental University
[3]Dept. Preventive Med., Graduate School of Medicine, The University of Tokyo

In digital pathology, one of the most effective ways of accessing visual data is content-based image retrieval (CBIR) system. `Luigi` is one of the AI-assisted web-based CBIR systems for histopathological images, that currently enables the retrieval of similar histopathological images from TCGA cancer samples to those of the query image. However, this system still lacks data from oral and maxillofacial tumors that are closely linked to mortality and morbidity in many countries like Nepal and India. Here, we have successfully established a data repository of 51 different subtypes of oral and maxillofacial tumors into the Luigi system that uses image features by deep texture representations from pre-trained convolutional neural network. We further investigated the utility of Luigi using representative query images from multiple tumor types. It was evident that most of the retrieved images appeared histologically similar to the query image. The availability of such data repository hence establishes a platform for virtual assistance in efficient diagnosis as well as remote primary diagnostic works, teleconsultation, data storage and network for innovative research and education.
Keywords: Oral and maxillofacial tumor, digital pathology, whole slide imaging, Luigi system, CBIR system (Content-based Image Retrieval system), deep texture representations

4. 冠動脈における薬剤溶出性ステント留置後の組織反応の検討　ーステントの改良による病理組織像の変化ー

右田　卓[1,2]、北野大輔[2]、李　予昕[3]、小山　裕[1,2]、奥村恭男[2]、羽尾裕之[1]
日本大学医学部　[1]病態病理学系人体病理学分野、[2]内科学系循環器内科学分野、[3]機能形態学系細胞再生・移植医学分野

背景：経皮的冠動脈インターベンション術においては現在、薬剤溶出性ステント (Drug-eluting stent : DES) 留置術が主流となっている。一方 DES 留置後 1 年以上経過してから発症するステント内血栓症など特有の合併症が報告され、薬剤塗布量や金属構造などの改良が重ねられてきた。
目的：現在広く使用されている第 3 世代 DES（3rd DES）と前世代型の第 2 世代 DES（2nd DES）留置後の冠動脈で起こる組織反応の違いを、ヒトの剖検例と動脈硬化モデルブタを用いて病理組織学的に比較・検討した。
方法と結果：剖検例では 3rd DES は 2nd DES と比較しステント構造は新生内膜により良好に被覆されていた。ヒトに近い動脈硬化病変を形成する Low-density lipoprotein receptor knockout ミニブタでは、2nd DES は 3rd DES と比較して留置部の血管壁の炎症細胞浸潤とフィブリン沈着が目立った。Third DES の DES 留置後に生じた新生内膜は成熟した細胞外基質と密な平滑筋細胞の分布が確認された。
結語：Third DES では 2nd DES と比較し、留置後早期より成熟し適度な新生内膜によるステントの被覆が見られた。