

第76回日本病理学会関東支部学術集会



日時：平成29年9月16日（土） 13:00-17:30

会場：つくば国際会議場

〒305-0032 茨城県つくば市竹園2丁目20-3

TEL：029-861-0001

主催：一般社団法人日本病理学会 関東支部

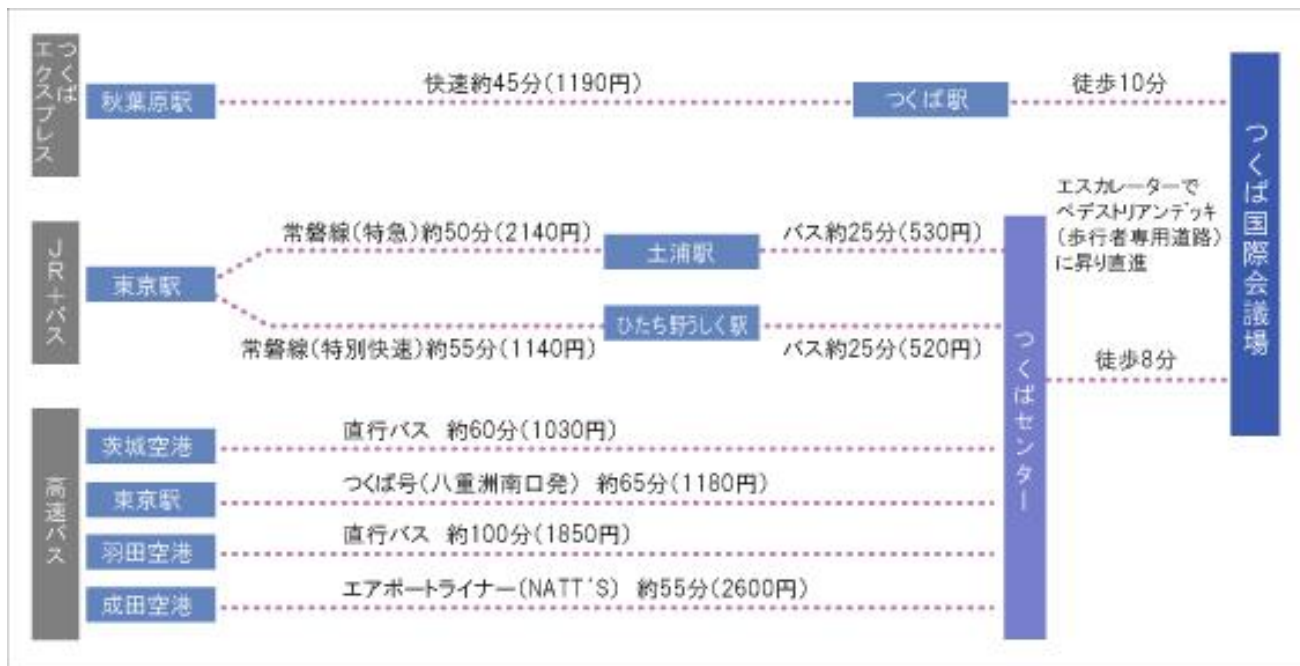世話人：東京医科大学茨城医療センター 病理診断科 森下由紀雄

事務局：筑波大学医学医療系診断病理 野口雅之

なお、本会は第44回茨城県病院病理医の会を兼ねます。

会場のご案内

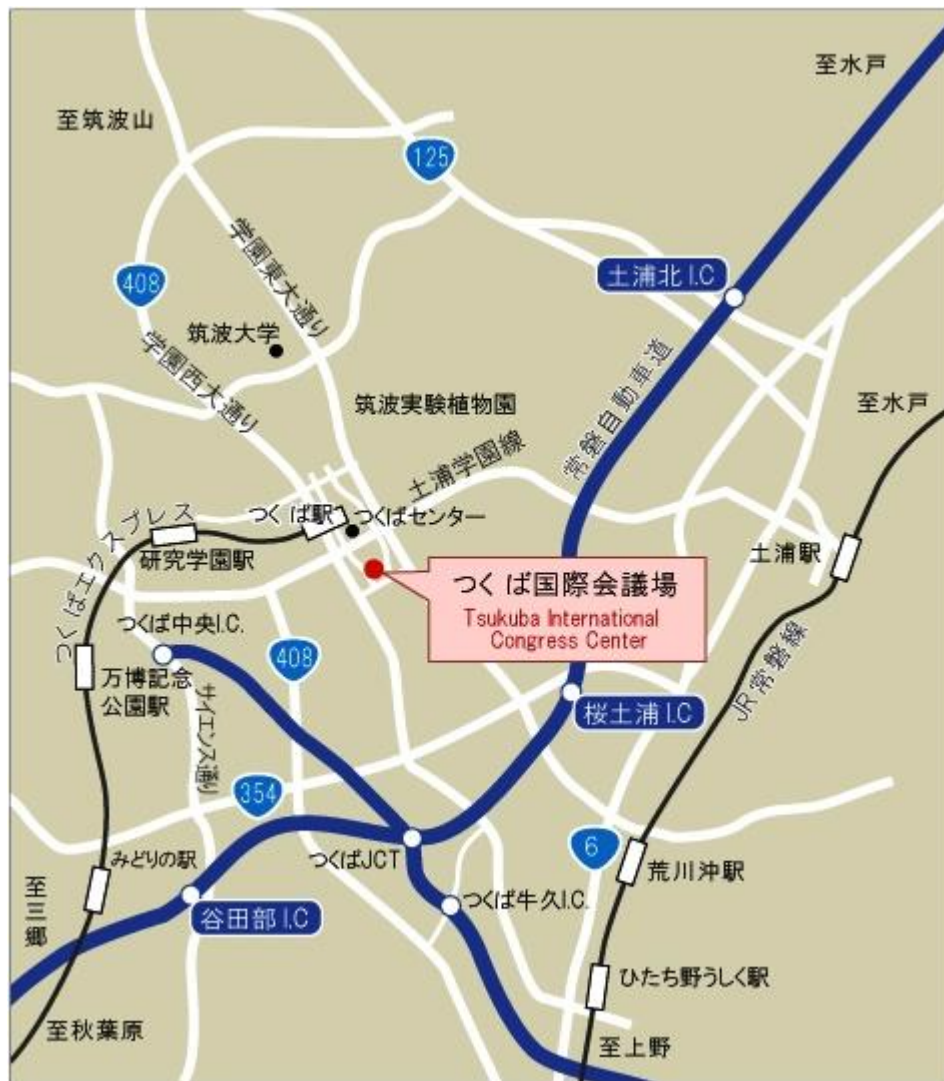アクセスルート



公共交通機関をご利用の場合は

秋葉原駅からつくばエクスプレスでつくば駅下車、または、東京駅から高速バス、つくばセンター行きつくばセンター下車でお越しく下さい。

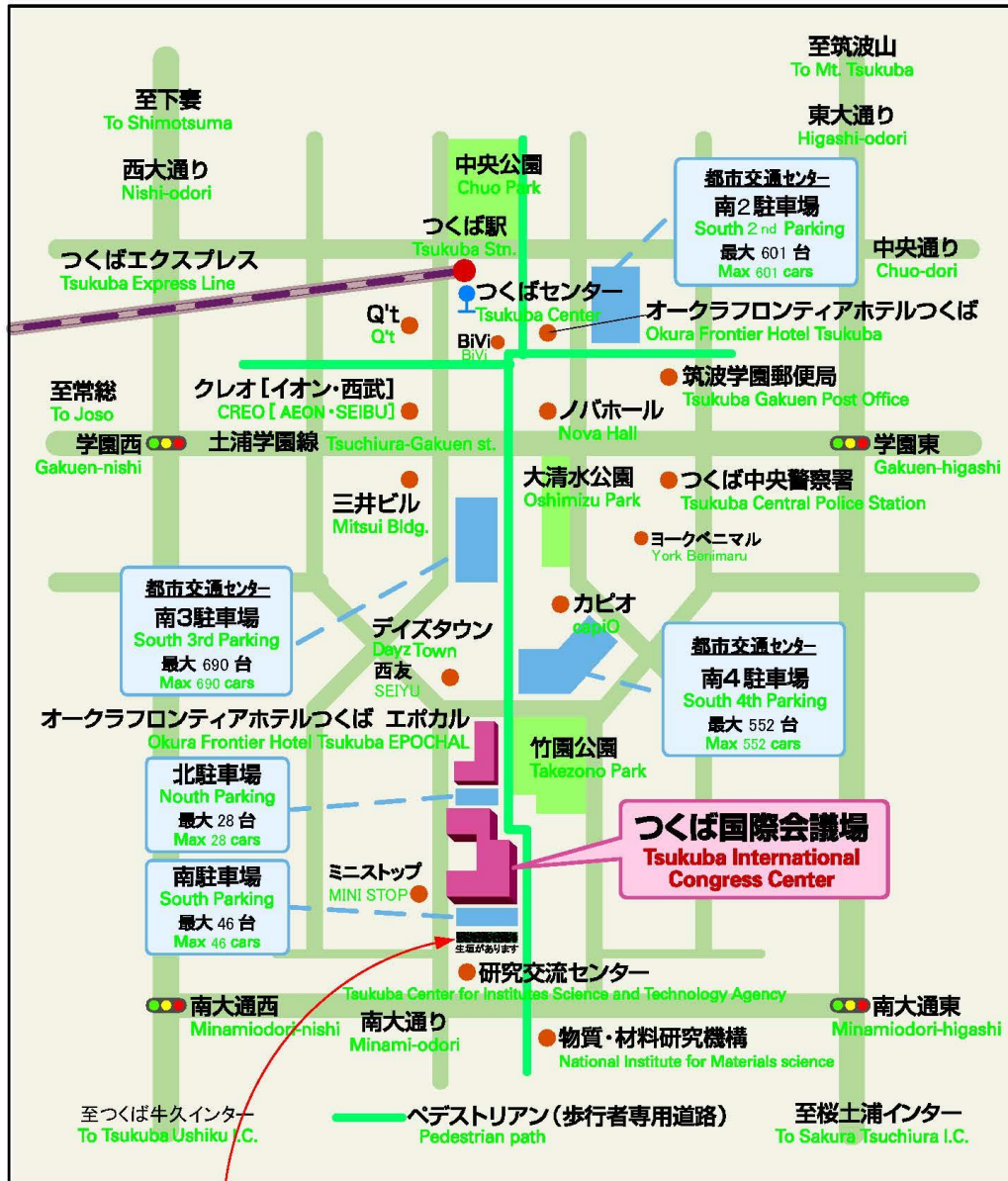
車でのアクセス



駐車場は次ページに記載されている北駐車場、南駐車場、南3、4駐車場をご利用ください。有料となります。

つくば駅及びつくば国際会議場周辺地図、駐車場案内

つくば国際会議場近隣駐車場案内



※生垣があります。
 研究交流センター及び近隣の店舗には駐車されませんようにお願いいたします。

つくば駅 A3 出口を出て、バスロータリーに沿って右に進み、階段を上り、遊歩道を直進およそ 800m 歩く。

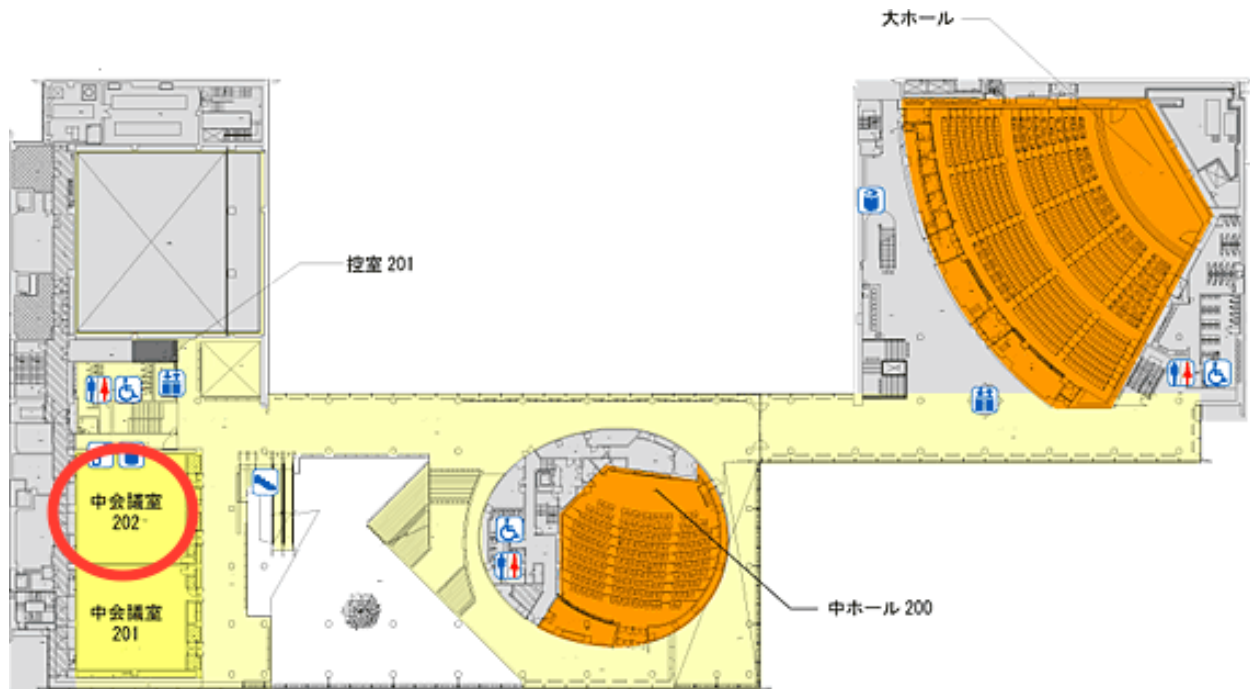
フロアご案内図

つくば国際会議場

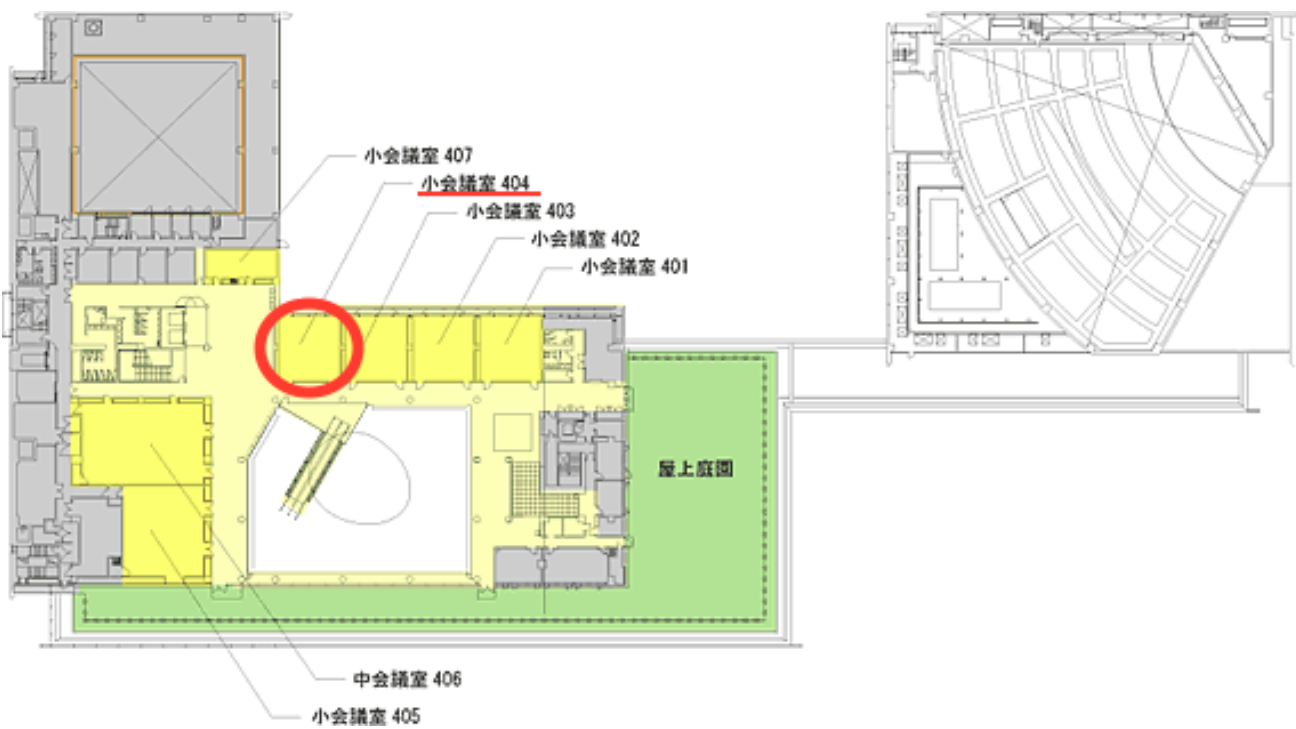
学会場：2階 中会議室202

幹事会：4階 小会議室404

2階フロア図



4階フロア図



発表形式のご案内

- 1) 一般演題の発表時間は、1 演題 20 分（発表 15 分、討論 5 分）です。
- 2) 発表は全て PC 発表とさせていただきます。なお、会場には Windows をご用意いたします。
- 3) Mac をご使用の場合はご自分のコンピューターをおもちください。
コンピューターを持ち込みの場合はアダプター（VGA）もご用意ください。
- 4) 発表用ファイルは Power Point で作成していただき、USB メモリーで持参してください。
- 5) スライド枚数に制限はありませんが、口演時間内に終了してください。
- 6) 発表セッションの 1 時間前までにメディアを受付にご提出ください。

参加者のみなさまへ

- 1) 受付は中会議室 202 の前に設けます。
- 2) 参加費として 1000 円徴収させていただきます。
- 3) 駐車場は学会場から徒歩 3 分の南 4 駐車場をご利用ください。会議場横の北駐車場、南駐車場は駐車可能台数が少ないので、満車の可能性があります。受付で駐車券をご提示いただければ 1 日券をお渡しします。
- 4) 演者および座長の敬称をプログラム上は略させていただきます。

幹事会のお知らせ

日 時： 平成 29 年 9 月 16 日（土） 11 : 00 ~ 12 : 00

幹事会会場： つくば国際会議場 4 階 小会議室 404

お弁当をご用意します。

タイムスケジュール

セッション	演題番号	時間	座長
幹事会 (404)		11:00-12:00	
受付 (202)		12:00-13:00	
標本供覧 (202)		12:00-17:00	
開会の辞 (202)		13:00-13:05	世話人代理：野口雅之
一般演題1 (202)	1~3	13:05-14:05	関根茂樹
休憩1		14:05-14:15	
特別講演 (202)	I~III	14:15-15:55	野口雅之・南優子
休憩2 (コーヒープレイク) (202前)		15:55-16:10	
関東支部会幹事会報告 (202)		16:10-16:20	副支部長 北川昌伸
一般演題2 (202)	4~6	16:20-17:20	飯嶋達生
次会世話人挨拶 (202)		17:20-17:25	次会世話人：杉谷雅彦
閉会の辞 (202)		17:25-17:30	世話人代理：野口雅之

第76回日本病理学会関東支部学術集会プログラム

12:00-13:00 受付

12:00-17:00 標本供覧

司会：坂下信悟（筑波大学医学医療系 診断病理）

13:00-13:05 開会の辞 世話人代理 野口雅之（筑波大学医学医療系 診断病理）

一般演題1

13:05-14:05 座長：関根茂樹（国立がん研究センター中央病院 病理科）

1: 胆管癌術後、急速な進展にて死亡した*Clostridium perfringens*敗血症の1剖検例

原田直¹、松嶋 惇^{1, 2}、岸本 充^{1, 3}、高野重紹⁴、大塚将之⁴、中谷行雄^{1, 2}

¹千葉大学医学部附属病院病理診断科・病理部、²千葉大学大学院医学研究院診断病理学、³千葉大学大学院医学研究院病態病理学、⁴千葉大学医学研究院臓器制御外科

2: フルオレセイン蛍光電子内視鏡：早期胃癌の範囲診断におけるNBIなどの拡大観察の限界を超える検査

エーカポット・パンナチェート、土浦協同病院 病理診断科

3: 14歳男性のリンパ節腫脹例

大谷明夫¹、加藤啓輔²、茨城県立こども病院 ¹病理科、²小児血液腫瘍科

14:05-14:15 休憩1（10分間）

特別講演

14:15-15:55

座長：野口雅之（筑波大学医学医療系 診断病理）

南優子（国立病院機構茨城東病院胸部疾患・療育医療センター 病理診断科）

I. 「病理医に知ってほしい身近な臨床研究」

野口雅之（筑波大学医学医療系 診断病理）

II. 「臨床研究法と橋渡し研究拠点：筑波大学T-CReD0の活動の例」

荒川義弘（筑波大学つくば臨床医学研究開発機構（T-CReD0））

III. 「休眠状態のがん幹細胞を標的とするがん治療法の開発に向けて」

加藤光保（筑波大学医学医療系 実験病理）

15:55-16:10 休憩2（15分間）コーヒータイム

幹事会報告

16:10-16:20 幹事会報告

副支部長 北川昌伸（東京医科歯科大学大学院 包括病理学分野）

一般演題2

16:20-17:20 座長：飯嶋達生（茨城県立中央病院 病理診断科）

4: 増殖能，神経内分泌性の明瞭に異なる2成分から成る肺小細胞癌の1例

二宮浩範，中島康裕，榊原里江，武藤麻理子，松田正典，稲村健太郎，石川雄一

5: 分類困難な胎児型肺腺癌の1例

田畑憲一¹、吉本多一郎¹、松原大祐¹、大城久¹、遠藤俊輔²、福嶋敬宜¹、仁木利郎¹

¹自治医科大学附属病院病理診断部、自治医科大学病理学講座統合病理学部門、²自治医科大学呼吸器外科

6: 自然血胸を来した髄膜瘤合併神経線維腫症1型、右乳癌術後の1例

臺 勇一¹、神山幸一²

¹筑波記念病院 病理科、²同 呼吸器外科

17:20-17:25 次会世話人挨拶 杉谷雅彦(日本大学医学部 病態病理学系形態機能病理学分野)

17:25-17:30 閉会の辞・連絡事項 世話人代理 野口雅之(筑波大学医学医療系 診断病理)

一般演題 抄録集

胆管癌術後、急速な進展にて死亡した*Clostridium perfringens*敗血症の1剖検例

原田直¹、松嶋 惇^{1, 2}、岸本 充^{1, 3}、高野重紹⁴、大塚将之⁴、中谷行雄^{1, 2}

¹千葉大学医学部附属病院病理診断科・病理部、²千葉大学大学院医学研究院診断病理学、

³千葉大学大学院医学研究院病態病理学、⁴千葉大学医学研究院臓器制御外科

【症例】

54歳女性。遠位胆管癌に対して膵頭十二指腸切除術を施行されたが、創部離解傾向があった。膵液瘻を併発し、総肝動脈からの出血に対してコイル塞栓術も施行されていた。術後10日目に発熱・振戦を認めたが、抗生剤投与で軽快した。血液培養で*C. perfringens*が少量検出されていた。術後20日目のCTで肝右葉に循環不全が原因と推測される4.5cm大の膿瘍様病巣を認めたが、身体症状なく、退院準備中であった。術後35日目に突然の全身状態悪化とアシドーシス・溶血を認め、5時間後に死亡した。

【剖検所見】

肝は重量1070gで握雪感を認め、肉眼的にスポンジ状であった。組織学的には肝組織の脱落を伴う多空胞状変化と多数のグラム陽性桿菌を認め、*C. perfringens*による肝ガス壊疽と診断した。その他、脾・膵・腎・肺など全身諸臓器に同様のグラム陽性桿菌を認め、*C. perfringens*敗血症による死亡と診断した。

【まとめ】

肝胆膵領域において医原性に肝ガス壊疽を発症することが知られている。本症例は先行する肝膿瘍を基盤に急速に発症し、溶血性貧血を伴う敗血症に至った可能性が示唆された。起炎菌や臨床経過との関係について、文献的考察を加えて報告する。

フルオレセイン蛍光電子内視鏡：早期胃癌の範囲診断におけるNBIなどの拡大観察の限界を超える

検査

エーカポット・パンナチェート、土浦協同病院 病理診断科

現在、転移の心配のない早期胃癌の治療には、内視鏡的粘膜下層切除術（ESD）が盛んに行われている。癌の取り残しを防ぐためには、癌の範囲を正確に診断する必要がある。

現時点、粘膜内における癌の範囲診断には、NBI併用拡大観察で行うのが主流となっているが、粘膜表層性状の変化が乏しい非全層性低分化腺癌や低異型度の分化型腺癌は、その限界とされている。また、拡大すると、視野が非常に狭いために、3-4cm大の境界不明瞭な病変の範囲を決定するのに、2-3時間かかってしまう

フルオレセイン蛍光電子内視鏡検査は、粘膜内部の間質量の違いを反映し、NBI併用拡大観察の限界病変を、周囲粘膜とは蛍光の強さの違い領域として映し出せる。しかも、5-6cm大の境界不明瞭な病変でも、5分以内で、線を引くようにその範囲を正確に診断可能となる。

よって、早期胃癌に対する内視鏡的粘膜切除術の際、癌の範囲診断には、フルオレセイン蛍光電子内視鏡検査を必ず行うべきと考える。

14歳男性のリンパ節腫脹例

大谷明夫¹、加藤啓輔²、茨城県立こども病院 ¹病理科、²小児血液腫瘍科

患者は発熱と頸部・腋窩・鼠径リンパ節腫脹、肝脾腫、白血球増多を主徴とする14歳日本人男性。反応性リンパ節腫大かリンパ腫かの臨床的鑑別が難しく、迅速診断をふくむ病理診断依頼となった。摘出頸部リンパ節では断面が通常のリンパ節に近い色調であり、白色腫瘍ではなかった。迅速では濾胞の数がめだたず、傍皮質拡大が著明であった。細胞の多様性もあり、反応性変化の可能性を想定したが、リンパ腫も否定できず、と判断した。永久標本でも基本像は同様。拡大した傍皮質では、大小のリンパ球の増殖が明瞭であり、大型のReed-Sternberg細胞に類似した細胞もふくまれていた。High endothelial venule (HEV) 様血管の増殖も明瞭。診断は迅速時と同様。免染途中でデータがそろい、伝染性単核球症 infectious mononucleosis が臨床的に確定された。

問題点：診断は臨床的に確定である。が、拡大した傍皮質での複雑な病理像は何を意味しているであろうか？ 本例はretrospective にみて、生検時において Epstein-Barr (EB) ウィルス VCA IgMと IgG 抗体が上昇しており、初感染と判断された（つまり、免疫グロブリンの初期反応 (IgM) があり、かつ Ig heavy chainの class switch がおこり IgG 抗体も産生され始めた段階）。末梢血の異形細胞はその後減少した。これは宿主の細胞性と液性免疫反応の結果とみなされる。このウィルスを排除しようとする宿主の免疫反応とウィルス感染細胞がおもに傍皮質において共存しているとみなされた（リンパ濾胞はまだそれほど反応していない）。

リンパ球は抗原刺激をうければ、幼若化し増殖する。これを基本則として、本例の形態による解明を若干なりともおこない、病理像の解明につとめたい。

増殖能，神経内分泌性の明瞭に異なる2成分から成る肺小細胞癌の1例

二宮浩範，中島康裕，榊原里江，武藤麻理子，松田正典，稲村健太郎，石川雄一

公益財団法人がん研究会がん研究所病理部

症例は72才女性。人間ドック胸部CTにて肺内結節を指摘され，一時縮小傾向したが再増大を認めた。既往歴：悪性腫瘍の既往なし。喫煙指数=780。血液データ：腫瘍マーカーの上昇なし。肺癌疑いにて左S6区域切除術が施行された。術中迅速診断にて肺小細胞癌（SCLC）が疑われ，TTF-1(-)，神経内分泌マーカーではCD56のみ(+)であった。手術摘出標本では、成分①：TTF-1(+), SYN(+), CGA(+), CD56(+), MIB-1 index: 90%の小細胞癌として典型的な所見を示す部分と，成分②：TTF-1(-), SYN(-), CGA(-), CD56(+), CK5/6(一部+), MIB-1 index: 40%の部分の2つの成分からなる病変であり，両者は明瞭な塊をなしていた。迅速では成分②のみとられたと考えられる。SCLCにおいてはcombined typeはみられるものの同一腫瘍内で増殖能と神経内分泌性が明瞭に異なることは稀である。SCLCの予後と神経内分泌性について論ずる。

分類困難な胎児型肺腺癌の1例

田畑憲一¹、吉本多一郎¹、松原大祐¹、大城久¹、遠藤俊輔²、福嶋敬宜¹、仁木利郎¹

¹自治医科大学附属病院病理診断部、自治医科大学病理学講座統合病理学部門、

²自治医科大学呼吸器外科

胎児型肺腺癌は胎児肺の腺管に類似した構造を示し、特殊型腺癌に分類される稀な腫瘍であり、通常は低悪性度と高悪性度に大別される。今回我々は、分類困難な胎児型腺癌の1例を経験したので報告する。

症例は53歳男性。健診で右上肺野の異常陰影を指摘、精査のCTで右上葉に約3cm大の腫瘤影を認め、右上葉切除術が施行された。手術検体では、右S1に髄様で一部に壊死を伴う腫瘍を認めた。組織学的には、主に充実性、一部管状、乳頭状増殖を示す腺癌であり、淡明な胞体を有していることから胎児性腺癌が疑われた。免疫染色では、TTF-1(+), p40(-), HNF4- α (+), Cdx-2(+, focal), CD56(-), synaptophysin(-), chromograninA(-), SALL4(+), AFP(-), Glypican3(+, focal), β -cateninは核内移行あり。壊死を伴い細胞異型が強いことから高悪性度胎児型腺癌が示唆されたが、低悪性度胎児型腺癌の特徴である β cateninの核内移行が認められた。また通常では相互排他的な傾向を示すTTF-1とHNF4 α がいずれも陽性であるなど非定型的な所見がみられた。本例の診断につき、諸家のご意見を伺いたい。

自然血胸を来した髄膜瘤合併神経線維腫症1型、右乳癌術後の1例

臺 勇一¹、神山幸一²

¹ 筑波記念病院 病理科、² 同 呼吸器外科

【症例】48歳、女性。2017年5月 突然の下腹痛で当院搬送。来院時血圧測定不能、疼痛著明。胸部CTで左血胸。昇圧剤投与開始されたが、心肺停止。心肺蘇生、人工呼吸管理で自己心拍再開。一時は自発呼吸も戻ったが、左胸腔穿刺で排液なく、その後心停止と蘇生を繰り返し、死亡確認。

【既往歴・基礎疾患】神経線維腫症1型、胸腔内髄膜瘤、頸椎側彎症
2009年 右乳房切除術(浸潤性乳管癌φ30mm, 再発なし)

【画像所見】左胸腔内大量出血と縦隔右方偏位。 頸部、傍脊椎の嚢胞性病変は増大傾向

【剖検所見】全身のcafé au lait斑と皮下腫瘍。左血胸と左肺虚脱あり、両肺尖部胸腔内に張り出した髄膜瘤の内容液は無色透明。左深頸部から中部食道の縦隔内にも血腫形成がみられたが、大血管に破綻なし。

【考察】神経線維腫症1型ではまれに血管病変がみられ、致死的な自然血胸を来することが報告されている。本症例のように脊椎の変形や髄膜瘤を発生しやすいことも知られており、血胸との関連が問題となった。